· 临床研究 ·

国产一次性电子输尿管软镜在上尿路结石治疗中的初步应用经验

肖博　靳松　姬超岳　胡卫国　苏博兴　李建兴
清华大学附属北京清华长庚医院泌尿外科　清华大学临床医学院，北京　102218
通信作者：李建兴，Email：ljx1@sina.com

【摘要】 **目的**　总结国产一次性电子输尿管软镜在上尿路结石治疗中的初步应用经验。**方法**　回顾性分析 2020 年 2—3 月北京清华长庚医院收治的 16 例上尿路结石患者的临床资料。男 10 例，女 6 例。平均年龄 42.1（26～63）岁。2 例既往有结石内镜治疗手术史。输尿管上段结石 12 例，肾结石 4 例。结石平均直径 1.3（0.8～2.1）cm。4 例术前预先留置输尿管支架管。手术均采用国产一次性电子输尿管软镜。软镜由手柄和镜体两部分组成，可通过手柄后端传输线与成像主机连接实现图像转投功能。16 例术中使用输尿管鞘规格分别为 F12/14 4 例，F11/13 10 例，F10/12 2 例。术中使用 200 μm 光纤配合钬激光进行碎石。8 例术中使用取石网篮。术后常规留置 F6 输尿管支架管 2～4 周。记录手术时间、术后并发症、住院时间、结石清除率等情况。**结果**　本组 16 例中，14 例一期手术成功，2 例因输尿管较细，置鞘失败后留置输尿管支架管改行二期手术。平均手术时间 55.6（32～115）min。平均激光碎石时间 25.2（10～65）min。术中均未出现软镜损坏情况。术后患者均恢复良好，无发热、疼痛等术后并发症。2 例术后接受物理排石治疗。平均住院时间 1.2（1～3）d。术后 1 个月结石清除率为 87.5%（14/16）。**结论**　国产一次性电子输尿管软镜治疗直径≤2 cm 上尿路结石安全、有效。对于直径 >2 cm 肾结石的疗效有待进一步研究验证。

【关键词】 输尿管镜；　一次性；　输尿管软镜；　结石；　钬激光
DOI：10.3760/cma.j.cn112330-20200421-00316

Initial experience of domestic disposable digital flexible ureteroscope in the treatment of upper urinary tract stones

Xiao Bo, Jin Song, Ji Chaoyue, Hu Weiguo, Su Boxing, Li Jianxing
Department of Urology, Tsinghua University Affiliated Beijing Tsinghua Changgung Hospital, Beijing 102218, China
Corresponding author: Li Jianxing, Email: ljx1@sina.com

【**Abstract**】 **Objective**　To introduce the preliminary experience of domestic disposable digital flexible ureteroscope (ZebraScope™) in the treatment of upper urinary calculi. **Methods**　The clinical data of 16 patients with upper urinary calculi treated by ZebraScope™ in our hospital from February to March 2020 were retrospectively analyzed. The scope is composed of a handle and shaft, the image can be transferred through the transmission line at the end of the handle. There were 10 males and 6 females. The mean age was 42.1 years (26－63 years). 12 cases of upper ureteral calculi and 4 cases of renal calculi included. Mean diameter was 1.3cm (0.8－2.1cm). Ureteral stents were preoperatively placed in 4 patients and no pre-stent were in 12 patients. Two patients had a history of endoscopic lithotripsy. The ureteral sheath was used in 4 patients with F12/14, 10 patients with F11/13, and 2 patients with F10/12. Eight patients were treated with a stone basket. Intra-operative lithotripsy was performed using 200um optical fiber combined with holmium laser, and 6Fr ureteral stent was routinely indwelling for 2－4 weeks. The operation time, postoperative complications, hospital-in time, stone clearance rate and other related parameters were summarized and analyzed. **Results**　Of the 16 patients, 14 succeed and 2 patients failed and secondary operation was applied due to poor ureteral condition. The mean operative time was 55.6 minutes (32－115 minutes). The average laser emission time was 25.2 minutes (10－65 minutes). There was no image degradation and scope damage during the operation. All the patients recovered well after the operation, and no postoperative complications such as fever and pain occurred. Two patients received external physical vibration lithecbole therapy. The average hospital-in time was 1.2 days (1－3 days). One month after the operation, the calculi clearance rate was 87.5% (14/16). **Conclusion**　Our preliminary study found that

ZebraScope™ could be safe and effective in the treatment of upper urinary calculi less than 2 cm. Futhter verification is required in larger renal stones.

【**Key words**】 Ureteroscope; Disposable; Flexible ureteroscope; Stone; Holium laser
DOI:10.3760/cma.j.cn112330-20200421-00316

输尿管软镜是治疗泌尿系结石的重要手段和工具,自诞生之日起就在图像及光源视频光纤束、镜体微型化、头端主动及被动弯曲、工作通道等方面不断地进行改进。尽管可重复使用的输尿管软镜耐用性得到了提升,但对于临床医生来说仍然属于易耗品,其维修成本及高昂的维护费用成为限制其广泛使用的重要原因[1]。纤维和电子输尿管软镜的区别主要在于光的传输和图像的传递。纤维软镜是以虚拟模式进行图像传输,而电子软镜是通过二极管进行光源输出,通过位于镜体末端的互补金属氧化物半导体(complementary metal oxide semiconductor, CMOS)或充电耦合装置进行图像传输[2]。电子软镜克服了纤维软镜光纤容易损坏的特点,越来越受到泌尿外科医生的关注[3]。随着技术的进步,近年来一次性电子输尿管软镜逐步在临床应用,成为软镜手术中越来越重要的一部分。目前在国外已有多款一次性电子软镜应用于临床,并取得了良好的治疗效果[4-5]。斑马®一次性使用输尿管内窥镜导管(以下简称斑马软镜)作为首款在我国上市的一次性电子输尿管软镜,前期的多中心研究结果显示其与传统可重复使用纤维软镜具有相似的治疗效果[6]。本研究回顾性分析 2020 年 2—3 月北京清华长庚医院使用斑马软镜治疗的 16 例上尿路结石患者的病例资料,总结该软镜的初步应用经验。

对象与方法

本组 16 例,男 10 例,女 6 例。平均年龄 42.1(26~63)岁。输尿管上段结石 12 例;肾结石 4 例,其中肾盂结石 1 例,多发肾结石 1 例,肾下盏结石 2 例。2 例(肾结石)既往有结石内镜治疗手术史。结石平均直径 1.3(0.8~2.1) cm。术前平均血清肌酐清除率 83.4(53~165) μmol/L。4 例术前留置输尿管支架管 2~4 周,12 例术前未留置支架管。术前均行尿细菌培养检查,5 例为阳性(大肠埃希菌 3 例,绿脓杆菌 1 例,变形杆菌 1 例)。术前预防性给予抗生素治疗 1~3 d。尿细菌培养阳性患者复查为阴性且尿白细胞较前明显好转后手术。

斑马软镜由手柄和镜体两部分组成,通过手柄后端传输线与成像主机连接(图 1A),软镜总重量约 185 g。镜体前端外经为 F7.4,镜体最大外径为 F8.6;操作通道为单通道,内径为 F3.6。镜体头端转向角度为 1∶1 同轴转向,最小弯曲半径约 8 mm,空载和负载 200 μm 钬激光光纤时头端均可双向弯曲 >270°(图 1B、1C)。镜体头端有 CMOS 芯片,采用高清电子成像技术,分辨率为 16 万像素。成像主机可与其他监视器兼容,实现图像的转投功能。

本组 16 例手术均采用全麻,患者取截石位。经 F8 输尿管硬镜置入导丝至患侧输尿管内,探查输尿管,将输尿管上段结石推入肾内按肾结石处理。留置导丝,根据输尿管硬镜探查情况及结石负荷选择合适的输尿管导引鞘:4 例 F9.5 硬镜上行无明显阻力,选择 F12/14 输尿管导引鞘;10 例 F8 硬镜上行无明显阻力,选择 F11/13 输尿管导引鞘;2 例输尿管硬镜无法上行探查者,尝试留置 F10/12 输尿管导

图 1　一次性输尿管软镜外观及软镜头端弯曲情况　A. 一次性输尿管软镜由手柄和镜体两部分组成,通过手柄后端传输线与成像主机连接;B. 空载情况下软镜头端可双向弯曲 >270°;C. 负载 200 μm 光纤下软镜头端仍可双向弯曲 >270°

引鞘及单独上镜探查均未成功,均留置输尿管支架管二期处理。将输尿管导引鞘头端推至肾盂输尿管连接处,经导引鞘插入斑马软镜。15 例采用重力水袋(高度 90 ~ 100 cm)滴注方式灌注;1 例因输尿管迂曲、引流不畅,采用水泵(100 ml/min)灌注。钬激光采用 200 μm 低功率可调脉宽激光(瑞士 EMS 公司),功率设定为 8W(8J/10 Hz),根据结石硬度及碎石情况选择脉宽模式及碎石参数,将结石粉碎成粉末或细颗粒状(图 2)。8 例使用网篮取出部分结石行结石成分分析。术后常规留置 F6 输尿管支架管 2 ~ 4 周,留置尿管 1 d。术后 2、24 h 复查血常规和肾功能,术后次日复查腹部 X 线平片(KUB)观察支架管位置及结石情况。术后 0.5 ~ 1.0 个月复查 KUB 或 CT 评估结石清除率。

结　果

本组 16 例中,14 例一期手术成功;2 例因无法置入输尿管鞘遂留置支架管 2 周后行二期手术。平均手术时间 55.6(32 ~ 115) min。平均激光做功时间 25.2(10 ~ 65) min。术后平均血清肌酐清除率 73.8(56 ~ 125) μmol/L。所有手术均使用 1 根斑马软镜完成,术中均未出现软镜损坏及视野模糊不清或缺损情况。术后患者均恢复良好,未出现发热、腰腹部疼痛、严重出血等术后并发症。2 例术后第 1 天接受物理排石机排石治疗。患者平均住院时间 1.2(1 ~ 3) d。术后 1 个月结石清除率为 87.5% (14/16)。1 例下盏结石和 1 例结石负荷较大患者有结石残留,予进一步观察。8 例结石成分分析结果为混合性结石 7 例(一水草酸钙、二水草酸钙、碳酸磷灰石),感染性结石 1 例。

讨　论

近 20 年来,传统的可重复使用输尿管软镜在操控性、影像清晰度、末端弯曲角度及镜体微细化方面有了明显的改善。但是可重复使用软镜的购买价格较高、维修费用昂贵、耐用性不佳、反复使用后性能下降等问题是影响其广泛应用的关键因素。据报道,可重复使用的软镜一般可连续使用 10 ~ 100 次,其耐用性取决于术者的熟练程度、器械进出通道的次数、激光激发时间、手术时长、既往维修情况等[7]。研究结果显示,即使损坏位置经过维修,其再次出现相同部位损坏的概率仍会增加,软镜使用寿命也会缩短[8-9]。另一个特殊问题是软镜的消毒和灭菌问题。目前采用的消毒方式有时不足以将所有镜体管道内的病菌灭活,增加了交叉感染的风险[10]。一项研究结果显示,在经过常规的消毒灭菌后,100% 的输尿管软镜管腔内部仍然能够检测到残留污染物的存在,13% 的镜体中能检测到微生物的存在[11]。1987 年 Bagley[12] 首次报道了一次性输尿管软镜。近年来,越来越多的一次性输尿管软镜在国外上市并广泛应用到上尿路结石的治疗及上尿路肿瘤患者的诊断中[13]。Boylu 等[14] 报道了 SemiFlex™ 一次性纤维输尿管软镜的应用情况,并认为此款软镜在末端弯曲性、通道大小及视野清晰度方面与传统可重复软镜具有相似性。随后有学者报道了 PolyScope™ 一次性输尿管软镜,其模块化设计可以使维修更加便捷,但其单向弯曲 180° 的设计使操控性受到限制,其在处理下盏结石方面可靠性不如可重复使用纤维输尿管软镜[15]。尽管有不少文献证实了一次性纤维输尿管软镜在治疗上尿路结石中有比较满意的疗效,但其视野的清晰度欠佳;手柄与镜体无法做到同轴转动,操控性不佳;术者容易疲劳等问题是影响其进一步推广和普及的重要因素。这也催生了一次性电子输尿管软镜的设计和研发。LithoVue™ 是目前应用较广泛的一次性电子输尿管软镜,其镜体外径为F7.5,可双向弯曲 280°,内径为 F3.6 的工作通道,具有良好的视野清晰度、主动弯曲性能及操控性[1]。我国自主研发的一次性电子软镜(UscopePU3022)也得到了越来越多的国外专家认可,有研究结果显示其与 LithoVue™ 具有相似的临床性能[16]。

相比于一次性纤维输尿管软镜,一次性电子输尿管软镜在成像效果、操控性和疗效上有着无法比拟的优点。研究结果显示,相比于传统的输尿管软镜,一次性电子输尿管软镜可以显著减少手术时间(56.1 min 与 77.0 min)和术中射线暴露时间(66.1 s与 83.4 s),从而提高手术的

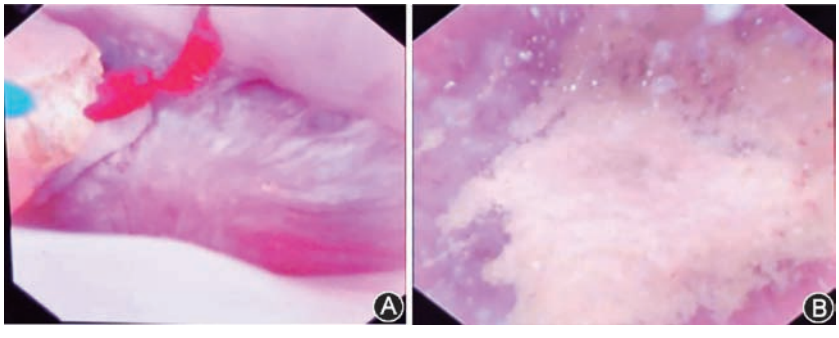

图 2　国产一次性电子输尿管软镜术中所见　A:碎石前内镜影像,结石、肾乳头、血絮清晰可见;B:采用低能高频长脉宽模式“粉末化”碎石术后,内镜影像清晰度稳定

安全性和对患者及医护人员的安全性[17]。上述时间的缩短,可能与软镜的操控性提高,术者无需担心软镜损坏从而对下盏结石可以进行原位碎石,无需更多时间用于移动结石有关;另一个因素可能是一次性电子软镜更加轻便,使术者的疲劳程度大大缓解,可以更加高效地进行手术。有学者研究发现,使用 LithoVue™ 与可重复使用软镜相比,每台手术时间可以平均缩短 10 min 左右[17]。另外,传统电子软镜的维修和保养费用也是不得不考虑的问题。电子输尿管软镜在成像技术上的突出优势使其购买和维修费用要远高于纤维输尿管软镜,但两者在使用方面的持久性并没有显著差异。因此,电子软镜的每例手术使用成本要高很多,Kramolowsky 等[1]的研究结果显示,平均每例手术的维修费用需要 355 美元。Hennessery 等[18]发现相比于传统电子软镜(Olympus URF-V),一次性电子软镜(LithoVue)的成本优势更加明显,在临床工作中具有更好的成本效益。

斑马软镜是我国首款上市的一次性电子输尿管软镜,其上市前的多中心非劣效性研究结果显示,斑马软镜在视野清晰度、术后 1 个月结石清除率、可操作性方面不差于传统电子软镜(Olympus URF-V),具有理想的安全性和有效性[6]。本研究 16 例中,除 2 例因输尿管条件所限需置管二期手术外,余 14 例均一期顺利完成手术,术中视野的清晰度满意,视野亮度均匀性好,镜体手柄一致性同轴转向良好,镜体末端双向弯曲均 >270°,满足了下盏结石的探查需求。与绝大多数软镜类似,斑马软镜操作通道为 F3.6,可容纳 200μm 光纤及网篮同时进入,其前端外径为 F7.4,镜体最大外径 F8.6。斑马软镜的末端可弯曲部分支持双向弯曲,空载情况下弯曲角度可达 270°以上,负载 200μm 钬激光光纤情况下仍然可以接近空载情况的弯曲角度,最大限度地降低了光纤对手术操作的影响。同时,斑马软镜末端支持被动弯曲功能,在处理一些集合系统解剖结构异常(马蹄肾、多囊肾、肾盏憩室结石等)的病例中可能有更显著的优势。本组 2 例下盏结石,均采用了原位碎石方式,碎石过程顺利,镜体在术前术后保持了较好的同质性,这也使一次性电子软镜治疗肾下盏结石的疗效值得期待。本组中 2 例随访结束时有结石残留,其中 1 例为结石负荷较大者(直径 >2 cm),因此对于较大结石负荷的有效性,尚待进一步的研究来明确。

综上所述,国产一次性电子输尿管软镜治疗 ≤2 cm上尿路结石安全、有效,术中的视野清晰度和操控性令人满意。一次性电子输尿管软镜在 >2 cm 泌尿系结石及其他疾病中的应用价值和性能有待于进一步的研究。

利益冲突　所有作者均声明不存在利益冲突

参 考 文 献

[1] Kramolowsky E, McDowell Z, Moore B, et al. Cost analysis of flexible ureteroscope repairs: evaluation of 655 procedures in a community-based practice[J]. J Endourol, 2016, 30: 254-256. DOI: 10.1089/end.2015.0642.

[2] Doizi S, Kamphuis G, Giusti G, et al. First clinical evaluation of a new single-use flexible ureteroscope (LithoVue™): a European prospective multicentric feasibility study[J]. World J Urol, 2017, 35: 809-818. DOI: 10.1007/s00345-016-1936-x.

[3] 中华医学会泌尿外科分会,中国泌尿系结石联盟. 软性输尿管镜术中国专家共识[J]. 中华泌尿外科杂志, 2016, 37: 561-565. DOI: 10.3760/cma.j.issn.1000-6702.2016.08.001.

[4] Emiliani E, Traxer O. Single use and disposable flexible ureteroscopes[J]. Curr Opin Urol, 2017, 27: 176-181. DOI: 10.1097/MOU.0000000000000371.

[5] Keller EX, Doizi S, Villa L, et al. Which flexible ureteroscope is the best for upper tract urothelial carcinoma treatment? [J]. World J Urol, 2019, 37: 2325-2333. DOI: 10.1007/s00345-019-02675-0.

[6] Qi S, Yang E, Bao J, et al. Single-use versus reusable digital flexible ureteroscopes for the treatment of renal calculi: a prospective multicenter randomized controlled trial [J]. J Endourol, 2020, 3: 18-24. DOI: 10.1089/end.2019.0473.

[7] Defidio L, De Dominicis M, Di Gianfrancesco L, et al. Improving flexible ureterorenoscope durability up to 100 procedures[J]. J Endourol, 2012, 26: 1329-1334. DOI: 10.1089/end.2012.0178.

[8] Knudsen B, Miyaoka R, Shah K, et al. Durability of the next-generation flexible fiberoptic ureteroscopes: a randomized prospective multiinstitutional clinical trial[J]. Urology, 2010, 75: 534-539. DOI: 10.1016/j.urology.2009.06.093.

[9] Carey RI, Martin CJ, Knego JR. Prospective evaluation of refurbished flexible ureteroscope durability seen in a large public tertiary care center with multiple surgeons[J]. Urology, 2014, 84: 42-45. DOI: 10.1016/j.urology.2014.01.022.

[10] Muscarella LF. Risk of transmission of carbapenem-resistant Enterobacteriaceae and related 'superbugs' during gastrointestinal endoscopy[J]. World J Gastrointest Endosc, 2014, 6: 457-474. DOI: 10.4253/wjge.v6.i10.457.

[11] Ofstead CL, Heymann OL, Quick MR, et al. The effectiveness of sterilization for flexible ureteroscopes: a real-world study[J]. Am J Infect Control, 2017, 45: 888-895. DOI: 10.1016/j.ajic.2017.03.016.

[12] Bagley DH. Flexible ureteropyeloscopy with modular, disposable endoscope[J]. Urology, 1987, 29: 296. DOI: 10.1016/0090-4295(87)90074-4.

[13] 夏樾,廖文彪,杨嗣星. 软镜技术诊治上尿路尿路上皮癌的研究进展[J]. 中华泌尿外科杂志, 2019, 40: 711-714. DOI: 10.3760/cma.j.issn.1000-6702.2019.09.019.

[14] Boylu U, Oommen M, Thomas R, et al. In vitro comparison of a disposable flexible ureteroscope and conventional flexible ureteroscopes[J]. J Urol, 2009, 182: 2347-2351. DOI: 10.1016/j.juro.2009.07.031.

[15] Bansal H, Swain S, Sharma GK, et al. Polyscope: a new era in flexible ureterorenoscopy[J]. J Endourol, 2011, 25: 317-321. DOI: 10.1089/end.2009.0584.

[16] Winship B, Wollin D, Carlos E, et al. Avoiding a lemon: performance consistency of single-use ureteroscopes[J]. J Endourol, 2019, 33: 127-131. DOI: 10.1089/end.2018.0805.

[17] SalvadóJA, Cabello JM, Moreno S, et al. Endoscopic treatment of lower pole stones: is a disposable ureteroscope preferable? Results of a prospective case-control study[J]. Central Eur J Urol, 2019, 72: 280-284. DOI: 10.5173/ceju.2019.1962.

[18] Hennessey DB, Fojecki GL, Papa NP, et al. Single-use disposable digital flexible ureteroscopes: an ex vivo assessment and cost analysis[J]. BJU Int, 2018, 21(Suppl 3): 55-61. DOI: 10.1111/bju.14235.

(收稿日期:2020-04-21)

(本文编辑:黄鹿)